Frakturen

1. Begriffsbestimmung

Bei der Versorgung von Extremitätenverletzungen kommen Weichteilverletzungen, Frakturen (Brüche) der Knochen, Luxationsfrakturen (Verrenkungsbrüche) der Gelenke und reine Luxationen (Verrenkungen) am häufigsten vor.

2. Frakturen

Für die Erstversorgung von Frakturen hat die folgende Unterscheidung wesentliche Bedeutung:

- Geschlossene Frakturen
  Es gibt keine offene Verbindung zwischen dem Knochenbruch und der Außenwelt. Das heißt, die Haut über dem Knochenbruch ist weiterhin intakt. Der Knochen schaut nicht durch die Haut nach außen.
- Offene Frakturen
  Es gibt eine offene Verbindung zwischen Knochenbruch und der Außenwelt. Dies kann durch das Hervorschauen des Knochens durch die Haut eintreten, oder aber durch die den Knochenbruch auslösende Gewalteinwirkung von Außen.
  Die offenen Frakturen werden abhängig von der Weichteilverletzung in 3 Grade unterschieden:
  Grad 1: Durchtrennung der Haut mit fehlender oder geringer Weichteilverletzung, unbedeutende bakterielle Kontamination
  Grad 2: Durchtrennung der Haut, umgebende Haut- und Weichteilverletzungen, mittelschwere Kontamination
  Grad 3: Hautdurchtrennung mit ausgedehnter Weichteilzerstörung, häufig mit Gefäß- und Nervenverletzungen, starke Wundkontamination.

3. Gelenkverletzungen

Alle Gelenkstrukturen können alleine, oder in Kombination geschädigt sein, dazu gehören Dehnung, Zerrung und Riss von Bändern. Die Zerreißung der Gelenkkapsel mit Aufhebung der regelrechten Gelenkstellung wird als Verrenkung (Luxation) bezeichnet. Oft treten hierbei zusätzlich Frakturen im Gelenkbereich (Luxationsfrakturen) auf.

4. Folgen und Komplikationen

Extremitätenverletzungen können erhebliche Blutverluste zur Folge haben. Neben der (sichtbaren) Blutung nach außen, muß auch eine Blutung ins Innere der Extremität beachtet werden. Diese Blutungen nach innen können schnell bedrohliche Ausmaße annehmen. Am Oberarm beispielsweise nur einige hundert Milliliter, am Oberschenkel aber schon bis zu zwei Liter!
Hier besonders zu erwähnen, ist das sogenannte *Kompartmentsyndrom*. Hierbei handelt es sich um eine bedrohliche Drucksteigerung in unnachgiebigen Muskelbereichen, z.B. in der Beugemuskulatur des Unterarmes. Ursachen hierfür sind ein Anschwellen der Muskulatur und eine innere Blutung nach einem Knochenbruch. Das Kompartmentsyndrom kann auch bei Patienten auftreten, die längere Zeit verschüttet oder eingeklemmt waren. Die starke Schwellung kann ein Absterben des Gewebes zur Folge haben. Hier ist die frühzeitige Einrichtung und Ruhigstellung erforderlich.

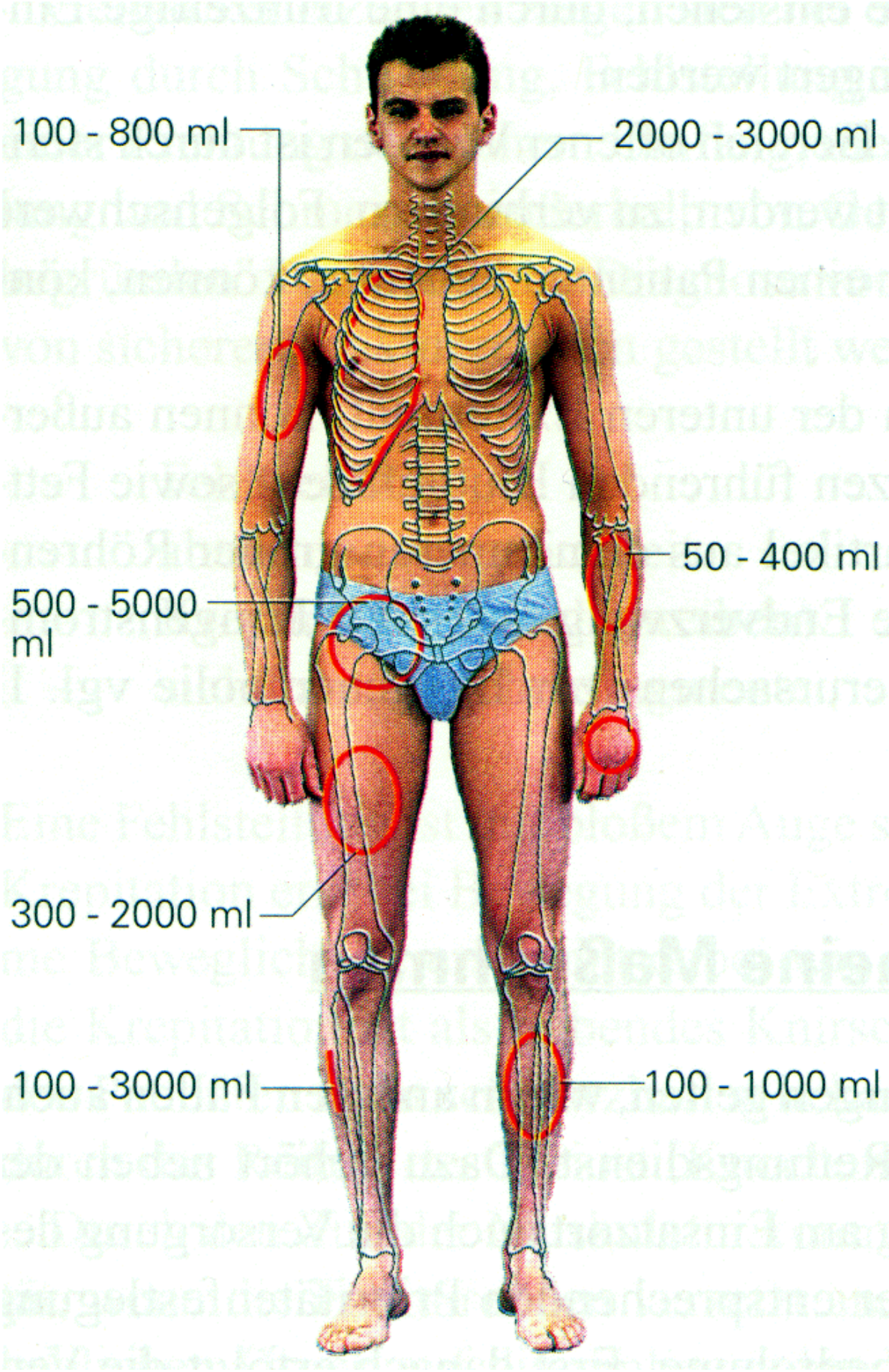
100 - 800 ml
2000 - 3000 ml
50 - 400 ml
500 - 5000 ml
300 - 2000 ml
100 - 3000 ml
100 - 1000 ml

5. Untersuchung von Extremitätenverletzungen

- Entkleiden der zu untersuchenden Extremität
- Untersuchung der Extremität von allen Seiten
- Abtasten der Extremität von körpernah (proximal) nach körperfern (distal) Immer seitenvergleichend abtasten!
- Suchen nach Instabilitäten und Schmerzen durch vorsichtiges !, passives Bewegen.
- Gelenkverletzung zeigen sich je nach Umfang der Schädigung durch Schwellung, Fehlstellung im Gelenk oder eine Beweglichkeit, die bei einem Gesunden nicht vorhanden wäre.
- Schwellungen und Schmerzen außerhalb von Gelenken können den Verdacht auf eine Fraktur begründen.
- Sichere Frakturzeichen sind:
  - Fehlstellung
  - abnorme Beweglichkeit
  - Krepitation (Knochenreiben)
  - sichtbare Knochenfragmente

6. Maßnahmen

- Versorgung der Wunden nach üblichem Vorgehen
  - sterile Abdeckung
  - wenn möglich und erforderlich Druckverband
  - wenn möglich Abdrücken des Gefäßes
- Reposition der Fraktur
  - Entlastung des Knochens durch Zug an der Extremität.
- Nach Reposition Ruhigstellung der Fraktur mit geeignetem Schienenmaterial
- Nach anlegen der Schiene die Durchblutung, die Sensorik und wenn möglich die Motorik körperfern der Verletzung kontrollieren und dokumentieren
- Kühlung der Fraktur, um der Schwellung entgegen zu wirken
- Event. Hochlagerung der Extremität (z.B. bei Handgelenksbruch)

7. Amputationsverletzungen

Amputationsverletzungen stellen offene Frakturen dar, bei denen neben der Fraktur der Knochen eine vollständige oder nahezu vollständige Durchtrennung des Weichteilmantels vorliegt, wodurch die Gefäß-/Nervenversorgung des körperfernen Abschnittes aufgehoben ist.

Maßnahmen

- Sicherung des abgetrennten Teils der Extremität
- Verpackung des abgetrennten Teiles in Replantate-Set
- Keine Reinigung des abgetrennten Teils
- Einpacken in steriles Material
- Kühlung
- Den Beutel mit dem Replantat immer beim Patienten belassen.

8. Zusammenfassung

1. Eigensicherung am Einsatzort sicherstellen
2. Vitalgefährdung behandeln oder ausschließen
3. Verletzungen der Wirbelsäule ausschließen oder Wirbelsäule immobilisieren
4. verletze Extremität entkleiden
5. kurze Untersuchung
6. bei Fraktur oder Verdacht auf Fraktur achsengerechten Längszug herstellen
7. vorhandene Wunden steril verbinden
8. Schienung unter aufrechterhaltjung des Längszuges anlegen
9. Durchblutung, Puls, Motorik, Sensibilität am körperfernen Extremitätenende prüfen und dokumentieren.

Quellenangabe

- Kersten Enke, Ulf Schmidt, Bernd Domres
  Lehrbuch für präklinische Notfallmedizin (LPN)
  Verlagsgesellschaft Stumpf & Kossendey
- Kühn, Luxem, Runggaldier
  Rettungsdienst
  Verlag Urgan & Schwarzenberg